

# Hair loss and SARS-CoV-2 infection

Wioletta Jankowiak, Ewelina Cywińska

Department of Physiotherapy and Medical Emergency, Institute of Health Sciences, Pomeranian University of Slupsk, Poland

**Corresponding author:** Dr Wioletta Jankowiak, E-mail: wioleta.jankowiak@gmail.com

## ABSTRACT

The current state of research on complications after COVID-19 provides information on excessive hair loss in former patients. Among the documented cases, telogenetic alopecia, alopecia areata and androgenetic alopecia are distinguished. Considering the first two types of hair loss, an association between SARS-CoV-19 infection and the appearance of deferred baldness is indicated with more recovered patients with symptoms of telogenetic alopecia. In the case of androgenetic alopecia, the possibility of the intensification of the infection's symptoms by coexistence of this disorder with COVID-19 is emphasized. Since there are no differences in the clinical picture of alopecia in recovered patients and in those who did not previously have coronavirus, standard treatment is proposed.

**Key words:** COVID-19; Telogenetic Alopecia; Anagenic Alopecia; Alopecia Areata

**How to cite this article:** Jankowiak W, Cywińska E. Wypadanie włosów a infekcja SARS-CoV-2 [Hair loss and SARS-CoV-2 infection]. Our Dermatol Online. 2021;12(e):e37.1-8.

**Submission:** 02.12.2021; **Acceptance:** ?? .02.2022

**DOI:** 10.7241/ourd.2021e.37

# Wypadanie włosów a infekcja SARS-CoV-2

Wioletta Jankowiak, Ewelina Cywińska

*Department of Physiotherapy and Medical Emergency, Institute of Health Sciences, Pomeranian University of Słupsk, Poland*

**Corresponding author:** Dr Wioletta Jankowiak, E-mail: wioleta.jankowiak@gmail.com

## STRESZCZENIE

Aktualny stan badań dotyczący powikłań po zachorowaniu na COVID-19 dostarcza informacji o nadmiernej utracie włosów u byłych pacjentów. Wśród udokumentowanych przypadków wyróżnia się łysienie telogenowe, plackowate oraz androgenowe. Biorąc pod uwagę pierwsze dwa rodzaje utraty włosów, wskazuje się na związek między infekcją SARS-CoV-2 a pojawieniem się odroczonego w czasie łysienia, przy czym ozdrowieńców z symptomami łysienia telogenowego odnotowuje się więcej. W przypadku łysienia androgenowego podkreśla się możliwość intensyfikacji objawów infekcji przez współwystępowanie tego zaburzenia wraz z COVID-19. Z uwagi na brak różnic w obrazie klinicznym łysienia u ozdrowieńców oraz osób, które wcześniej nie chorowały na koronawirusa, proponuje się standardowe leczenie.

**Słowa kluczowe:** COVID-19; Łysienie Telogenowe; Łysienie Anagenowe; Łysienie Plackowate

**How to cite this article:** Jankowiak W, Cywińska E. Wypadanie włosów a infekcja SARS-CoV-2 [Hair loss and SARS-CoV-2 infection]. Our Dermatol Online. 2021;12(e):e37.1-8.

**Submission:** 02.12.2021; **Acceptance:** ?? .02.2022

**DOI:** 10.7241/ourd.2021e.37

## WSTĘP

Długi okres badań dotyczący charakterystyki objawów i powikłań związanych z zachorowaniem na COVID-19 pozwolił zgromadzić międzynarodowe dane na ten temat. Choć objawy tworzą podobny obraz kliniczny niezależnie od wariantu koronawirusa, to konsekwencje przejścia choroby mogą dotyczyć wielu różnych obszarów funkcjonowania, niekoniecznie związanych z wymianą gazową. Z uwagi na fakt, że wirus przedostaje się do organizmu przez obecność receptora ACE2 (konwertazy angiotensyny typu II), infekcji ulegają komórki narządów wchodzących w skład różnych układów, nie tylko oddechowego. Przykładami komórek, które zostają zainfekowane, są m.in. komórki nerek, mięśnia sercowego, śródbłonna naczyń krwionośnych czy trzustki. Zaburzenie funkcjonowania niektórych narządów może skutkować pogorszeniem się stanu innych sfer, co w niektórych przypadkach prowadzi do niewydolności wielonarządowej.

Sposób, w jaki przebiega infekcja, uzależniony jest od wieku – obecnie wskazuje się, że im pacjent jest starszy, tym większe jest nasilenie objawów i większe prawdopodobieństwo wystąpienia zagrażających powikłań. Co więcej, współwystępowanie chorób przewlekłych lub zaburzonego funkcjonowania poszczególnych narządów, również przyczynia się do cięższego przebiegu choroby. Jednak nie tylko stany chorobowe są w stanie zintensyfikować objawy infekcji czy przyczynić się do wystąpienia powikłań – takimi czynnikami mogą też być: predyspozycje genetyczne, przewlekły stres, niedobory witamin i minerałów czy stosowanie farmakoterapii, chemioterapii lub radioterapii [1,2]. Elementy te mają szczególne znaczenie w przypadku pocovidowych problemów ze skórą głowy i włosami – już występująca tendencja do łysienia czy niedobory żywieniowe wzmagają prawdopodobieństwo wystąpienia dalszych problemów trychologicznych. Badanie przeprowadzone na studentach medycyny wskazało na istotną rolę stresu emocjonalnego w zwiększeniu intensywności wypadania włosów. Szczególnie zauważalne zmiany dotyczyły osób, które już przed pandemią doświadczały problemów natury trychologicznej [1]. Dodatkowym czynnikiem determinującym wypadanie włosów po przejściu COVID-19 jest płeć – większość przypadków łysienia obserwuje się u kobiet [3], przy czym należy zwrócić uwagę, że może to wynikać z faktu, iż to właśnie one częściej pojawiają się w gabinetach - utrata włosów ma u nich większy wpływ na sferę emocjonalną. Mężczyźni w gabinetach trychologicznych jest mniej, stąd może brać się powyższy wniosek.

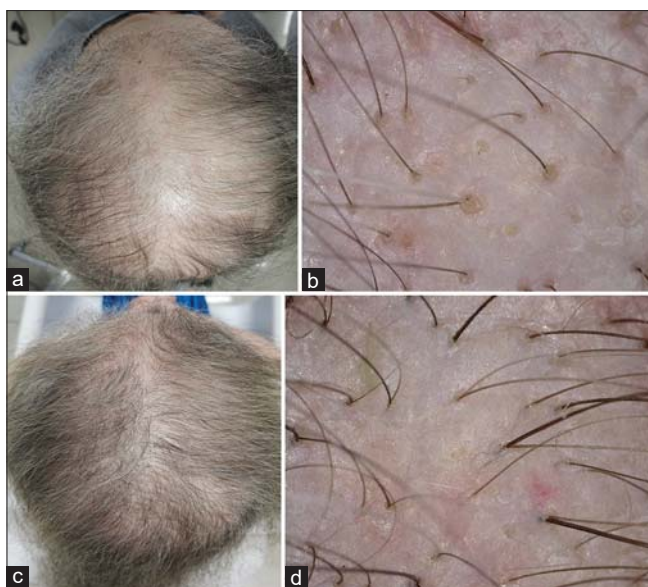Inne dane wskazują, że częstość występowania powikłań o charakterze dermatologicznym po przejściu COVID-19 mieści się w przedziale od 0,6% do 20,4% [4]. Wspomniane wyżej powikłania mogą nie pojawić się bezpośrednio po wyzdrowieniu, a dopiero po dłuższym odcinku czasu. Przez to pacjenci mogą nie widzieć powiązania między nowymi objawami a wcześniejszą infekcją wirusową. Często jest tak w przypadku powikłań manifestujących się na skórze, włosach czy paznokciach, gdyż obszary te nie są bezpośrednio związane z przebiegiem choroby. Co więcej, już samo stosowanie środków ochrony indywidualnej może powodować pojawienie się problemów dermatologicznych, np. zaczerwienienia twarzy, wyprysków, szorstkości skóry lub jej nadmiernego przetłuszczania się [5]. Utrata włosów po przejściu infekcji SARS-CoV-2 wiąże się z nadmiernym ich wypadaniem lub łysieniem, które zgodnie z aktualnym stanem wiedzy może mieć charakter telogenowy, androgenowy lub plackowaty [6].

## CYKL ROZWOJU WŁOSA

Na proces wzrostu włosa składają się trzy główne etapy: anagen, katagen i telogen. Pierwsza faza jest inaczej zwana fazą wzrostu – to w niej znajduje się ponad 3/4 wszystkich włosów. Jest to jednocześnie najdłuższy etap, który może trwać od 2 do 6 lat [7]. Pośrednim etapem jest okres katagenu, zwany fazą przejściową. Podczas niego faza anagenowa dobiega końca a mieszki włosowe ulegają regresji powodowanej przez apoptozę – następuje zanik macierzy włosa [8]. Jest to najkrótszy okres w całym cyklu i zajmuje od 7 do 14 dni [9]. Ostatnim etapem jest faza spoczynku, czyli telogen, w którym procesy metaboliczne włosa ustają a włos obumiera i wypada. Po tym okresie (około 3-5 tygodniach) następuje faza anagenu i cykl się powtarza [7]. Na przebieg cyklu rozwoju włosa wpływają takie czynniki, jak np. miejsce wzrostu włosa, płeć, wiek, okres kalendarzowy (np. pora roku), uwarunkowania genetyczne, stosowana farmakoterapia, dieta czy kondycja psychiczna [10].

## ŁYSIENIE TELOGENOWE

Nazwa tego rodzaju łysienia pochodzi od fazy cyklu wzrostu włosa, w którym następuje dysfunkcja jego wzrostu – telogenu (okres spoczynku). Faza spoczynku w harmonijnym przebiegu rozwoju włosa obejmuje niewielką część wszystkich włosów. Łysienie telogenowe ma miejsce wtedy, gdy większa (niż w przypadku prawidłowego rozwoju) część włosów

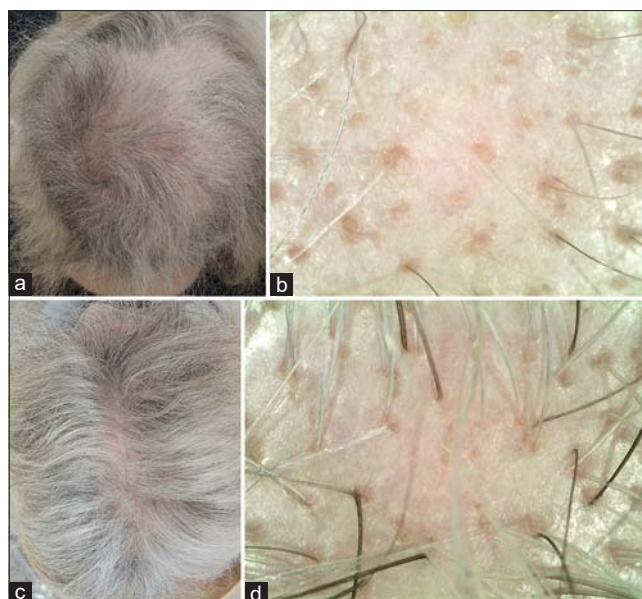


**Figure 1 (a-d):** Obraz makroskopowy i trichoskopowy łysienia w przebiegu SARS-CoV-2. Pacjentka zgłosiła się do gabinetu trychologicznego z objawem intensywnego, nadmiernego wypadania włosów. W wywiadzie pojawiła się potwierdzona infekcja SARS-CoV-2, której przebieg pacjentka opisała jako umiarkowany, bez hospitalizacji. Objaw nadmiernego wypadania włosów pojawił się około 1,5 miesiąca od pierwszych objawów infekcji i trwał z dużą intensywnością około 2 miesiące, dając w obrazie makroskopowym oraz trichoskopowym cechy znacznego przerzedzenia włosów. Obraz makroskopowy i trichoskopowy pacjentki po 4 miesiącach od pojawienia się objawów nadmiernego wypadania włosów. Stabilizacja wypadania nastąpiła po około 2 miesiącach od jego pojawienia się, a odrost włosów anagenowych zauważalny był już po około miesiącu od pierwszych objawów.

przestaje rosnąć. Zatrzymanie wzrostu włosów skutkuje ich wypadaniem. O ustalenie przyczyny wystąpienia łysienia telogenowego jest trudno, gdyż niezbędny jest do tego holistyczny obraz funkcjonowania organizmu. Jeszcze trudniej jest powiązać wypadanie włosów z przebytą infekcją SARS-CoV-2, również z uwagi na to, że wypadanie włosów może rozpocząć się nawet po czterech miesiącach od wystąpienia czynnika wyzwalającego (np. choroby) [11]. Czynniki, które mogą wzmacniać tendencję do telogenowego wypadania włosów, są m.in. [12]:

- stres fizjologiczny wywołany przebyciem ciężkiej choroby, np. niewydolność wątroby i nerek, toczeń rumieniowaty układowy, syfilis, nowotwór;
- stosowanie farmakoterapii;
- niedoczynność lub nadczynność tarczycy;
- niedobór mikro- i makroelementów, np. żelaza, cynku;
- niedobór składników pokarmowych (nieodżywienie);
- inne choroby skóry głowy.

Przebieg łysienia telogenowego może być ostry lub przewlekły. W pierwszym przypadku, okres wypadania



**Figure 2 (a-d):** Obraz makroskopowy i trichoskopowy łysienia w przebiegu SARS-CoV-2. Pacjentka zgłosiła się do gabinetu trychologicznego z objawem intensywnego, nadmiernego wypadania włosów. W wywiadzie pojawiła się potwierdzona infekcja SARS-CoV-2, której przebieg pacjenta opisała jako łagodny, bez hospitalizacji. Objaw nadmiernego wypadania włosów pojawił się około 2 miesięcy od pierwszych objawów infekcji i trwał z dużą intensywnością około 3 miesiące, dając w obrazie makroskopowym oraz trichoskopowym cechy znacznego przerzedzenia włosów. Zauważalny był ubytek głównie włosów napigmentowanych, w obszarach największych przerzedzeń dominowały włosy siwe. i trichoskopowy pacjentki po 6 miesiącach od pojawienia się objawów nadmiernego wypadania włosów. Stabilizacja wypadania nastąpiła po około 3 miesiącach od jego pojawienia się.

włosów nie trwa dłużej niż 6 miesięcy, natomiast w drugim – okres łysienia utrzymuje się dłużej niż pół roku [11]. Łysienie telogenowe pojawiające się po zachorowaniu na COVID-19 bardzo często przybiera postać ostrą [11,13]. Badacze wskazują, że mimo iż standardowy przebieg ostrego łysienia telogenowego trwa od 3 do 6 miesięcy, to w postaci powikłania po infekcji SARS-CoV-2 okres telogenowego wypadania włosów w większości przypadków trwa nie dłużej niż 2 miesiące [14].

Wystąpienie niedotlenienia organizmu, stanu zapalnego, dysfunkcji procesów metabolicznych, stosowanie farmakoterapii czy wentylacji mechanicznej również może mieć wpływ na przebieg łysienia telogenowego [14]. Przykładowo, stan zapalny związany ze wzrostem stężenia interleukiny-6, powoduje zatrzymanie wzrostu łodygi włosa i mnożenia się komórek macierzy, co w konsekwencji skutkuje ich nadmiernym wypadaniem [15,16]. Nie tylko poziom wspomnianej cytokiny wzrasta wraz z zachorowaniem na COVID-19 - innymi cytokinami, które mają podobny wpływ na włosy są np.  $TNF\alpha$ , interleukina-

I-beta i interferony [17]. Przykładowo, poziom interferonów gamma rośnie podczas odpowiedzi układu immunologicznego na obecność wirusów w organizmie. Jednocześnie wzrost glikoprotein z tej grupy powoduje wystąpienie ostrej postaci łysienia telogenowego [11]. W przebiegu omawianej infekcji wirusowej obserwuje się również obniżenie stężenia białek antykoagulacyjnych spowodowanych wzrostem krzepnięcia i jednoczesnym zwiększeniem zapotrzebowania na nie, przy czym tempo wytwarzania tych białek jest wolniejsze. Skutkiem takiego procesu jest możliwość powstawania mikrozakrzepów uniemożliwiających optymalne ukrwienie okolicy mieszków włosowych [18]. Aby nie doprowadzić do powstawania zakrzepów w przebiegu COVID-19, podawane są leki przeciwzakrzepwe, np. enoksaparyna, która według niektórych badaczy także może przyczyniać się do wywoływania telogenowego wypadania włosów [19]. Jest to jednak kwestia, która wymaga dalszych badań i weryfikacji. Co więcej, stres związany z zarażeniem się wirusem, nadciśnienie czy cukrzyca, także stanowią czynniki zwiększające prawdopodobieństwo wystąpienia łysienia telogenowego [13].

Rezultaty badań skóry głowy i włosów ozdrowieńców, u których zdiagnozowano łysienie telogenowe, nie różniły się od wyników osób, które zmagaly się z telogenowym wypadaniem włosów, ale nie zachorowały na COVID-19 [11]. Zarówno w jednym, jak i drugim przypadku, symptomami łysienia telogenowego były [20]:

- małe zagęszczenie włosów;
- puste mieszki włosowe;
- mniejsza długość odrastającego włosa.

Powyższe symptomy zaobserwowano także u pacjentów pediatrycznych, u których przed badaniem trychologicznym zdiagnozowano wieloukładowy zespół zapalny (MIS-C) związany z pozytywnym wynikiem testu na COVID-19 [21,22]. Chociaż potrzeba jeszcze większej liczby badań, aby potwierdzić wskazaną zależność, to u opisywanych w badaniach pacjentów odnotowano początek łysienia telogenowego.

W leczeniu łysienia telogenowego po przejściu COVID-19 wykorzystywano m.in. minoksydyl [18], aminokwasy siarkowe i witaminę B6 czy balsam peptydowy symulujący działanie podobne do aktywności czynnika wzrostu włosa [23] oraz toniki z cynkiem [7]. Wysoką skuteczność w zmniejszeniu wypadania włosów, aktywacji ich odrastania i zagęszczenia zaobserwowano przy śródskórnej aplikacji preparatu QR678 Neo® [24].

## ŁYSIENIE ANDROGENOWE

Ten rodzaj łysienia jest zwany również łysieniem typu męskiego, choć może również pojawiać się u kobiet. U mężczyzn objawia się ono cofaniem się linii tworzonej przez włosy oraz wierzchołkową utratą włosów, natomiast u kobiet – rozproszonym łysieniem rozpoczynającym się od szczytu głowy [25]. Stopień rozwoju łysienia u mężczyzn można ocenić przy pomocy skali Norwooda, która obrazuje poszczególne stadia i stopień, w jakim dany obszar głowy został dotknięty ubytkiem włosów. Do oceny stopnia zaawansowania łysienia androgenowego u kobiet służy skala Ludwiga [26].

Przyczyna androgenowego wypadania włosów związana jest głównie z czynnikami genetycznymi oraz aktywnością hormonów – androgenów, które wpływają na przebieg cyklu rozwoju mieszków włosowych [27]. Oprócz wspomnianych czynników wskazuje się na wpływ obecności stanów zapalnych na nadmierną utratę włosów - podobnie, jak w przypadku łysienia telogenowego, do wypadania włosów może przyczyniać się interleukina [28]. Obecność infekcji ponownie wskazuje na możliwość łysienia po zachorowaniu na COVID-19, jednak czynnik ten nie jest specyficzny dla łysienia androgenowego. Co bardziej wiąże się z tym typem utraty włosów a omawianą infekcją wirusową, są receptory ACE-2, do których przyłącza się SARS-CoV-2 dzięki obecności enzymu TMPRSS2 [6,29]. Gen transmembranowej proteazy serynowej typu II jest transkrybowany przez receptor androgenowy, co z kolei aktywuje SARS-CoV-2 i rozpoczyna się infekowanie komórek. Można zatem wskazać, że łysienie androgenowe jest nie tyle charakterystycznym powikłaniem po zarażeniu się SARS-CoV-2, ale czynnikiem, który może powodować cięższy przebieg choroby [6,30]. Należy zatem zauważyć powiązanie między częstszym występowaniem łysienia androgenowego u mężczyzn a większym prawdopodobieństwem cięższego przejścia COVID-19 w tej części populacji. Testosteron, który jest specyficznym dla mężczyzn hormonem, przyczynia się do hamowania aktywności układu immunologicznego, co w konsekwencji może być odpowiedzialne za nasilanie się objawów infekcji wirusowej [31].

Z drugiej strony, stosowanie leków mających łagodzić natężenie objawów COVID-19, może wtórnie powodować nadmierną utratę włosów. Do leków, które mogą wykazywać takie działanie uboczne, należą [32]:

- chlorochina, hydroksychlorochina i inne preparaty stosowane przeciw malarii;

- kolchicyna;
- rybawiryna;
- interferony;
- lopinawir/rytonawir i inne preparaty stosowane przeciw retrowirusom;
- preparaty immunoglobulin (IVIG).

Lekami wykorzystywanymi w leczeniu łysienia androgenowego są m.in. minoksydyl, finasteryd, dutasteryd, spironolakton, octan cyproteronu, flutamid czy osocze bogatopłytkowe [33].

## ŁYSIENIE PLACKOWATE

Jest zaburzeniem autoimmunologicznym związanym z powstawaniem stanu zapalnego w obrębie mieszka włosowego. Ten rodzaj łysienia może objawiać się wypadaniem całych „płatów” włosów, rozproszoną lub nawet całkowitą ich utratą, czemu towarzyszą specyficzne nacieki limfocytarne w pobliżu cebulek włosów [34,35]. Obok nadmiernej utraty włosów, podczas badania trychologicznego można zauważyć [36-38]:

- czarne kropki, które powstają na skutek ułamania się włosa przy skórze głowy; mogą przyjmować różne rozmiary i tworzyć niewielkie skupiska;
- żółte kropki, będące równomiernie ułożonymi pustymi mieszkami włosowymi o dużej liczebności, współwystępującymi z kropkami czarnymi;
- włosy wykrzyknikowe, które kształtem przypominają wykrzyknik – ich podstawa ma bledszy odcień i jest cieńsza niż górna część włosa; wśród nich można wyróżnić włosy mikrowykrzyknikowe, których długość nie przekracza 2 mm;
- włosy tulipanowe, których górna część jest szersza i ma kształt okwiatu tulipana.

Dodatkowo występuje zwyrodnienie keratynocytów znajdujących się w dolnej części mieszka włosowego, melanocytów czy komórek Langerhansa [39]. Pojawienie się tego zaburzenia może wiązać się z występowaniem innych chorób skóry, stresu, chorób tarczycy lub stanów zapalnych wywołanych przez wirusy (np. Epsteina-Barr, AH1N1) [6]. Przez wzgląd na ostatni czynnik chorobotwórczy oraz przewlekłe napięcie emocjonalne związane z sytuacją pandemiczną, istnieje również możliwość związku między stanem zapalnym wywołanym przez SARS-CoV-2 a początkiem łysienia plackowatego. Włoscy badacze [40] po wykluczeniu wpływu farmakoterapii i innych chorób współwystępujących, zaobserwowali taką zależność u 54-letniej pacjentki. Występowały u niej

charakterystyczne skupiska żółtych i czarnych kropek wraz z włosami wykrzyknikowymi. W innym badaniu położono nacisk na współwystępowanie zaburzeń na tle psychicznym po doświadczeniach związanych z COVID-19 (np. izolacja społeczna, depresja z powodu śmierci bliskich osób, lęk przed zarażeniem się itp.) i łysienia plackowatego [41]. Przeanalizowano tam także liczbę osób ze zdiagnozowanym łysieniem plackowatym – porównane dane z roku 2019 i 2020 wskazały wzrost częstości występowania tego typu łysienia po pojawieniu się pandemii COVID-19.

Choć łysienie plackowate jest zaburzeniem dotykającym głównie osoby dorosłe, udokumentowano je także u dziecka, u którego wcześniej zdiagnozowano wieloukładowy zespół zapalny (MIS-C) w związku z zachorowaniem na COVID-19 [21]. Jest to kwestia wymagająca dalszych badań, ponieważ brakuje wystarczającej liczby przypadków potwierdzających wskazaną zależność. W przypadku dzieci należy jednak mieć na uwadze związek pojawiania się łysienia plackowatego wraz z atopią, łuszczycą, chorobami tarczycy oraz młodzieńczym idiopatycznym zapaleniem stawów, co może być cenną informacją w przypadku wystąpienia utraty włosów po przebyciu COVID-19 [42].

Leczenie łysienia plackowatego opiera się na zatrzymaniu postępu choroby. Biorąc pod uwagę obecny w niej stan zapalny, stosuje się głównie glikokortykosteroidy w połączeniu z minoksydylem [43]. Wskazuje się też na możliwe zastosowanie ditranolu, difenylcyklopropenonu, cyklosporyny, sulfasalazyny, metotreksatu czy kapsaicyny [44].

## PODSUMOWANIE

Powikłania po COVID-19 mogą dotyczyć różnych tkanek. Część z nich stanowią problemy dermatologiczne, w tym zaburzenia natury trychologicznej. Chociaż trudno jest ustalić przyczynę łysienia, po udokumentowanych badaniach należy brać pod uwagę możliwość związku nadmiernej utraty włosów z przebyciem infekcji wirusem SARS-CoV-19. Obecnie najczęstszym typem łysienia pojawiającym się po zachorowaniu na koronawirusa jest łysienie telogenowe, które obserwuje się również u pacjentów pediatrycznych. Plackowata utrata włosów także uznawana jest jako prawdopodobne powikłanie po COVID-19, jednak aktualne dane są mało liczne i zaleca się prowadzenie dalszych badań, aby w pełni zweryfikować wskazany związek. Łysienie androgenowe traktowane jest nie tyle jako konsekwencja

zachorowania, ale czynnik mogący przyczynić się do poważniejszego przejścia choroby. Leczenie łysienia u ozdrowieńców jest takie samo, jak w przypadku osób, które nie chorowały na COVID-19.

## Consent

The examination of the patient was conducted according to the principles of the Declaration of Helsinki.

The authors certify that they have obtained all appropriate patient consent forms, in which the patients gave their consent for images and other clinical information to be included in the journal. The patients understand that their names and initials will not be published and due effort will be made to conceal their identity, but that anonymity cannot be guaranteed.

## BIBLIOGRAFIA

- Korrapati NH, Bhowmik P. Hair loss in foreign medical students and alter its intensity during the Covid-19 pandemic in Georgia. *IJPSAT*. 2021;25:264-273.
- Petrov A, Vasileva M. Effect of platelet-rich plasma on diffuse effluvium in post-COVID-19 infection. *Our Dermatol Online*. 2021;12:267-9.
- Yaneva M, Demerdjieva Z, Darlenski R, Tsankov N. COVID-19 and skin: Analysis of the available data. *Our Dermatol Online*. 2020;11(Supp. 2):6-9.
- Shams S, Rathore SS, Anvekar P, Sondhi M, Kancherla N, Tousif S, et al. Maculopapular skin eruptions associated with Covid-19: a systematic review. *Dermatol Ther*. 2021;34:e14788.
- Nishi N, Sonappa UK, Rajashekar TS, Hanumanthayya K, Kuppuswamy SK. A pilot study assessing the various dermatoses associated with the use of a face mask during the COVID-19 pandemic. *Our Dermatol Online*. 2021;12:349-53.
- Szendzielorz E, Bednarek E. Nadmierna utrata włosów jako powikłanie po zakażeniu wirusem SARS-CoV-2. *Aesth Cosmetol Med*. 2021;10:109-13.
- Sharquie KE, Jabbar RI. COVID-19 infection is a major cause of acute telogen effluvium. *Ir J Med Sci*. 2021;s11845-021-02754-5.
- Kloepper JE, Sugawara K, Al-Nuaimi Y, Gaspar E, Beek NV, Paus R. Methods in hair research: how to objectively distinguish between anagen and catagen in human hair follicle organ culture. *Exp Dermatol*. 2020;19:305-12.
- Ruiz-Tagle SA, Figueira MM, Vial V, Espinoza-Benavides L, Miteva M. Micronutrients in hair loss. *Our Dermatol Online*. 2018;9:320-38.
- Gonçalves S. Properties and parameters for effective laser hair removal: A review. *Our Dermatol Online*. 2021;12:452-7.
- Rossi A, Magri F, Sernicola A, Michelini S, Caro G, Muscianese M, et al. Telogen effluvium after SARS-CoV-2 infection: a series of cases and possible pathogenetic mechanisms. *Skin Appendage Disord*. 2021;7:377-81.
- Harrison S, Sinclair R. Telogen effluvium. *Clin Exp Dermatol*. 2002;27:389-95.
- Hussain N, Agarwala P, Iqbal K, Omar HMS, Jangid G, Patel V, et al. A systematic review of acute telogen affluvium, a harrowing post-COVID-19 manifestation. *J Med Virol*. 2021;1-11.
- Abrantes TF, Artounian KA, Falsey R, Simao JCL, Vano-Galvan S, Ferreira SB et al. Time of onset and duration of post-COVID-19 acute telogen effluvium. *J Am Acad Dermatol*. 2021;85:975-6.
- Grifoni E, Valoriani A, Cei F, Lamanna R, Gelli AMG, Ciambotti B, et al. Interleukin-6 as prognosticator in patients with COVID-19. *J Infect*, 2020;81:452-82.
- Kwack MH, Ahn JS, Kim MK, Kim JC, Sung YK. Dihydrotestosterone-inducible IL-6 inhibits elongation of human hair shafts by suppressing matrix cell proliferation and promotes regression of hair follicles in mice. *J Invest Dermatol*. 2012;132:43-9.
- Aksoy H, Yildirim UM, Ergen P, Gurel MS. COVID-19 induced telogen effluvium. *Dermatol Ther*. 2021;34:e15175.
- Olds H, Liu J, Luk K, Lim HW, Ozog D, Rambhatla PV. Telogen effluvium associated with COVID-19 infection. *Dermatol Ther*. 2021;43:e14761.
- Wang YY, Po HL. Enoxaparin-induced alopecia in patients with cerebral venous thrombosis. *J Clin Pharm Ther*. 2006;31:513-7.
- Martini L. How to defeat male pattern alopecia in a trompeur de femmes, who loves to abuse of libido boosters?. *Our Dermatol Online*. 2018;9:207-9.
- Hayran Y, Yorulmaz A, Gur G, Aktas A. Different hair loss patterns in two pediatric patients with COVID-19-associated multisystem inflammatory syndrome in children. *Dermatol Ther*. 2021;34:e14820.
- Sen ZS, Polat M, Oz FN, Tanir G. Hair Loss as a Late Complication of Multisystem Inflammatory Syndrome in Children. *Pediatr Infect Dis J*. 2021;40:251-2.
- Rizetto G, Diotallevi F, Campanati A, Radi G, Bianchelli T, Molinelli E, et al. Telogen effluvium related to post severe Sars-Cov-2 infection: Clinical aspects and our management experience. *Dermatol Ther*. 2021;34:e14547.
- Shome D, Kapoor R, Surana M, Vadera S, Shah R. Efficacy of QR678 Neo® hair growth factor formulation for the treatment of hair loss in Covid-19-induced persistent Telogen Effluvium—A prospective, clinical, single-blind study. *J Cosmet Dermatol*. 2021;21:16-23.
- McElwee KJ, Shapiro JS. Promising therapies for treating and/or preventing androgenic alopecia. *Skin Therapy Lett*. 2012;1:1-4.
- Busanello EB, Turcatel E. Androgenic alopecia and dutasteride in hair mesotherapy: A short review. *Our Dermatol Online*. 2017;9:75-9.
- Gupta M. Quality of life assessment in males with androgenetic alopecia – a prospective study. *Our Dermatol Online*. 2019;10:344-8.
- Pierard-Franchimont C, De Doncker P, Cauwenbergh G, Pierard GE. Ketoconazole shampoo: effect of long-term use in androgenic alopecia. *Dermatology*. 1998;196: 474-7.
- Wambier CG, Mehta N, Goren A, Cadeangani FA. COVID-19, androgens and androgenic alopecia. *Dermatological Reviews*. 2021;2:146-53.
- Wambier CG, Vaño-Galván S, McCoy J, Gomez-Zubiaur A, Herrera S, Hermosa-Gelbard A, et al. Androgenetic alopecia present in the majority of patients hospitalized with COVID-19: The “Gabrin sign”. *J Am Acad Dermatol*. 2020;83:680-2.
- Moradi F, Enjezab B, Ghadiri-Anari A. The role of androgens in COVID-19. *Diabetes Metab Syndr*. 2020;14:2003-6.
- Tursen U, Tursen B, Lotti T. Cutaneous side-effects of the potential COVID-19 drugs. *Dermatol Ther*. 2020;33:e13476.
- Brzezińska-Wcisło L, Rakowska A, Rudnicka L, Bergler-Czop B, Czuwara J, Maj J, et al. Androgenetic alopecia. Diagnostic and therapeutic recommendations of the Polish Dermatological Society. *Dermatology Review*. 2018;105:1-18.
- Pratt C, King L, Messenger A, Christiano AM, Sundberg JP. Alopecia areata. *Nat Rev Dis Primers*. 2017;3:1-17.
- Shaikh L, Almulhim A, Al Rabai M, Shaikh Y. Effective treatment of alopecia universalis with oral tofacitinib: A case report. *Our Dermatol Online*. 2021;12:33-6.
- Rudnicka L, Olszewska M, Rakowska A, Czuwara J. Łysienie plackowate (alopecia areata), [w:] Atlas trichoskopii Tom II. Dermoskopia w chorobach włosów i skóry owłosionej. L. Rudnicka, M. Olszewska, A. Rakowska (red.), Wydawnictwo Czelej, Lublin. 2020:198-213.

37. Tamer F, Umudum H. A rare coexistence of alopecia areata and lichen planus. *Our Dermatol Online*. 2019;10:204-5.

38. Kasumagic-Halilovic E, Ovcina-Kurtovic N, Begovic B, Zecevic L. Interferon-gamma in patients with alopecia universalis. *Our Dermatol Online*. 2018;9:229-32.

39. Wasserman D, Guzman-Sanchez DA, Scott K, McMichael A. Alopecia areata. *Int J Dermatol*. 2007;46:121-31.

40. Sgubbi P, Savoia F, Calderoni O, Longo R, Stinchi C, Tabanelli M. Alopecia areata in patient with SARS-CoV-2 infection. *Dermatol Ther*. 2020;33:e14295.

41. Kutlu O, Aktas H, Imren IG, Metin A. Short-term stress-related increasing cases of alopecia areata during COVID-19 pandemic. *J Dermatolog Treat*. 2020;19:1-4.

42. Klimi E. Comorbidities of alopecia areata in infancy and childhood. A small descriptive study in a tertiary hospital in Greece. *Our Dermatol Online*. 2022;13:101-2.

43. Kouassi YI, Gbandama KKP, Kourouma HS, Kouassi KA, Allou A-S, Kaloga M, et al. Alopecia areata in Black African patients: epidemiological, clinical, and therapeutic aspects. *Our Dermatol Online*. 2021;12:24-6.

44. Alkhalifah A, Alsantali A, Wang E, McElwee KJ, Shapiro J. Alopecia areata update: part II. *J Am Acad Dermatol*. 2010;62:191-202.

Copyright by Wioletta Jankowiak, et al. This is an open-access article distributed under the terms of the Creative Commons Attribution License, which permits unrestricted use, distribution, and reproduction in any medium, provided the original author and source are credited.  
**Source of Support:** Nil, **Conflict of Interest:** None declared.

Author Queries???

- AQ1: Kindly provide acceptance date.  
AQ2: Kindly cite figure 1 and 2 in the text part